

Hongos filamentosos no dermatofitos: onicomiosis en cuatro pacientes infectados con el virus de la inmunodeficiencia humana

Kedma de Magalhães Lima^{1,5}, Célia Maria Machado Barbosa de Castro¹, Idalina Inês Fonsêca Nogueira Cambuim², Jeferson Carvalhaes de Oliveira³, Marília Delgado⁴ y Rossana Sette de Melo Rego⁵

¹Departamento de Medicina Tropical, Universidad Federal de Pernambuco, Recife, PE, Brasil; ²Departamento de Biología de los Hongos, Universidad Federal de Pernambuco, Recife, PE, Brasil; ³Departamento de Microbiología y Parasitología, Universidad Federal Fluminense, Rio de Janeiro, RJ, Brasil; ⁴Servicio de Dermatología, Hospital Correia Picança, Recife, PE, Brasil; ⁵Servicio de Micología, NKB-Medicina Diagnóstica, Recife, PE, Brasil

Resumen

La infección causada por el virus de la inmunodeficiencia humana (VIH) es un factor de riesgo para el desarrollo de las onicomiosis, infecciones micóticas causadas principalmente por dermatofitos y levaduras. Los hongos filamentosos no dermatofitos están emergiendo como agentes de lesiones ungueales en inmunodeprimidos. Presentamos cuatro casos de onicomiosis por hongos filamentosos no dermatofitos (*Aspergillus niger*, *Scytalidium hyalinum*, *Scytalidium dimidiatum* y *Fusarium solani*) en pacientes portadores del VIH, residentes en la ciudad de Recife, Pernambuco - Brasil. Las onicomiosis por especies no dermatofíticas en pacientes VIH-positivos requieren mayor atención en relación a los aspectos clínicos y de laboratorio con la finalidad de establecer el diagnóstico etiológico correcto e indicar el tratamiento específico y adecuado, previniendo invasiones por hongos en otros sitios.

Palabras clave

Inmunodeficiencia, Onicomiosis, *Aspergillus*, *Scytalidium*, *Fusarium*

Non-dermatophytic moulds: onychomycosis in four patients infected with the human immunodeficiency virus

Summary

Patients infected with human immunodeficiency virus (HIV) are a risk group for onychomycosis, fungal infections caused mainly by dermatophytes and yeast. However, non-dermatophytic moulds are becoming common agents for nail infections in this population of patients. We report four cases of onychomycosis caused by non-dermatophytic moulds (*Aspergillus niger*, *Scytalidium hyalinum*, *Scytalidium dimidiatum* and *Fusarium solani*) in patients infected with HIV from Recife, Pernambuco, Brazil. Onychomycosis by non-dermatophytic species in HIV-positive patients requires special attention in the clinical and the laboratory. A proper diagnosis is necessary to establish the specific and adequate treatment, preventing fungal invasion.

Key words

Immunodeficiency, Onychomycosis, *Fusarium*, *Aspergillus*, *Scytalidium*

Las onicomiosis constituyen una de las principales enfermedades ungueales a nivel mundial, habiendo aumentado su frecuencia durante los últimos años. Ese aumento puede ser atribuido a diversos factores, incluyendo la infec-

ción causada por el virus de la inmunodeficiencia humana (VIH). Según Dahdah y Scher [7], el 30 % de los pacientes VIH-positivos presentan onicomiosis, cuyo aspecto clínico predominante es la onicomiosis subungueal proximal [17], que ocurre cuando las células CD4+ están disminuidas en la sangre periférica, siendo por eso considerado un marcador clínico previo de la evolución a sida [22].

Los hongos filamentosos no dermatofitos, con bajo potencial patogénico en personas inmunocompetentes, pueden causar infección ungueal primaria y promover la entrada de infecciones diseminadas, aumentando la mortalidad en personas inmunodeficientes [3]. Así, la confirmación de onicomiosis por hongos filamentosos no dermatofitos debe ser considerada patología seria en estos pacientes.

Presentamos cuatro casos de onicomiosis por hongos filamentosos no dermatofitos (*Aspergillus niger*,

Dirección para correspondencia:

Dr. Kedma de Magalhães Lima
Setor de Micología, NKB-Medicina Diagnóstica
Avenida Lins Petit, 298
Ilha do Leite, CEP: 50070-230. Recife-Pernambuco
Brasil
E-mail: kedma_biom@hotmail.com

Aceptado para publicación el 24 de octubre de 2007

©2008 Revista Iberoamericana de Micología
Apdo. 699, E-48080 Bilbao (Spain)
1130-1406/01/10.00 €

Scytalidium hyalinum, *Scytalidium dimidiatum* y *Fusarium solani*) en personas infectadas por el VIH residentes en la ciudad de Recife, Pernambuco - Brasil.

Caso 1

Paciente de sexo masculino, de 54 años de edad, procedente de la zona urbana, con CD4+ de 753 células/ μ l, en tratamiento antirretroviral (lamivudina, ritonavir, tenofovir y atazanavir) desde hace 9 años y sin tratamiento previo con antifúngicos, que presentaba la uña del segundo dedo de la mano derecha con distrofia, opacificación sin paroniquia, quebradiza, amarilla y con puntos negros desde hacía un año (Figura 1A). En un examen directo con hidróxido de potasio (KOH) al 30 % se observaron hifas transparentes, septadas, irregulares y ramificadas en ángulo de 45°. Todas las muestras se sembraron en placas de agar de Sabouraud con cloranfenicol y sin cicloheximida y en agar de Sabouraud con cloranfenicol y con cicloheximida, incubando a 30 °C durante tres semanas. A los 2-3 días, en las placas de agar de Sabouraud con cloranfenicol se observaron colonias con micelio lanoso de color blanco-amarillento en los siete puntos inoculados, micelio que se fue oscureciendo a los 5-6 días. El examen microscópico con azul de lactofenol mostró conidióforos largos y lisos, y fiáldes biseriadas que cubrían completamente la vesícula. El hongo se identificó como *A. niger* debido a la morfología característica de la colonia y a su aspecto microscópico (Figura 1B).

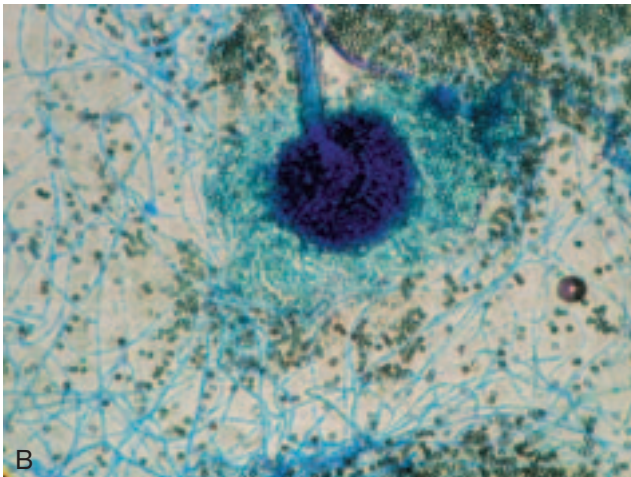
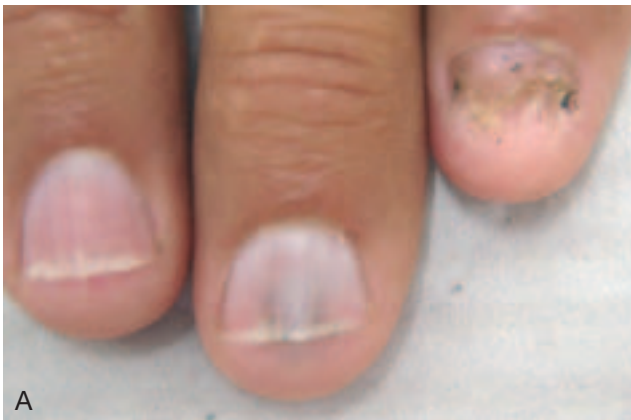

Figura 1. A: uña con opacificación, sin paroniquia, quebradiza, amarilla y con puntos negros. B.: aspecto microscópico de *Aspergillus niger* en azul de lactofenol (x400).

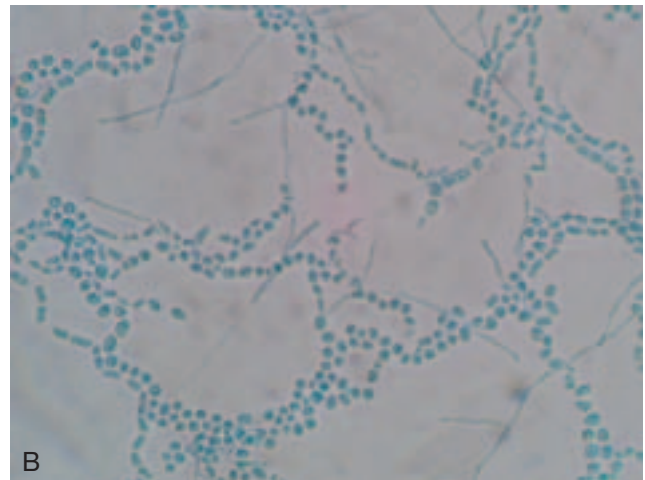
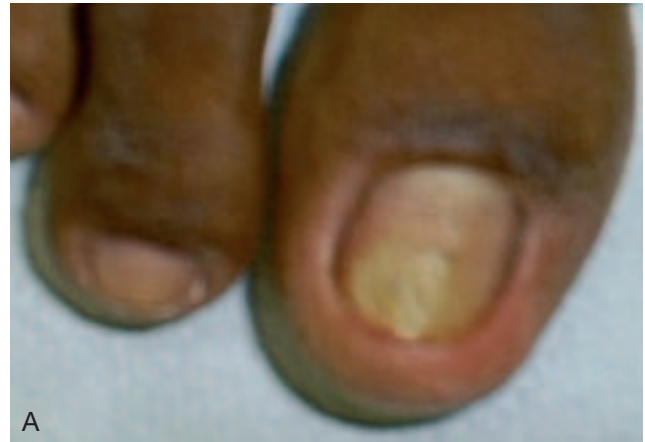

Figura 2. A: uña con hiperqueratosis subungueal distal y lateral, y color amarillento. B: aspecto microscópico de *Scytalidium hyalinum* en azul de lactofenol (x400).

Caso 2

Paciente de sexo femenino, 27 años, procedente de la zona urbana, criadora de animales domésticos, con CD4+ de 483 células/ μ l, en tratamiento antirretroviral (atazanavir, zidovudina y lamivudina) desde hace dos años y sin tratamiento previo con antifúngicos. Refiere haber observado desde 15 días atrás, que la uña del primer dedo del pie derecho presentaba hiperqueratosis subungueal distal y lateral con color amarillento (Figura 2A). El examen directo con KOH al 30% de la muestra de uña mostró la presencia de hifas hialinas, ligeramente irregulares y ramificadas. Entre el tercer y cuarto día se observó en el medio de Sabouraud con cloranfenicol el crecimiento de numerosas colonias blancas y algodonosas. El examen microscópico con azul de lactofenol mostró cadenas ramificadas con paredes gruesas y artroconidias uni o bicelulares. Tras el examen microscópico, el agente patógeno se identificó como *S. hyalinum*.

Caso 3

Paciente de sexo femenino, 48 años, procedente de la zona urbana, con CD4+ de 442 células/ μ l, sin tratamiento antirretroviral ni tratamientos previos con antifúngicos, que presentaba las uñas de los pies con hiperqueratosis subungueal distal y lateral, y opacificación oscura sin paroniquia desde hacía un año (Figura 3A). El examen

directo de las muestras ungueales con KOH al 30 % mostró la presencia de hifas hialinas, irregulares y ramificadas; entre el tercer y cuarto día se observó en el medio de Sabouraud con cloranfenicol, el crecimiento de numerosas colonias blancas y algodonosas con desarrollo posterior de pigmentación oscura. El hongo dematiáceo se identificó como *S. dimidiatum* debido a la morfología característica de la colonia y a su aspecto microscópico (Figura 3B).

Caso 4

Paciente de sexo masculino, 45 años, con neurotoxoplasmosis, procedente de la zona urbana, con CD4+ de 16 células/ μ l, en tratamiento antirretroviral (zidovudina, lamivudina y efavirenz) desde hace dos años y sin tratamiento previo con antifúngicos. Presentaba las uñas de ambos pies con hiperqueratosis subungueal distal y lateral, coloración blanquecina y onicolisis, con presencia de manchas blancas y opacas desde hacía dos años (Figura 4A). El examen directo de las muestras ungueales mostró hifas transparentes, septadas, irregulares y ramificadas en ángulo de 45°, fiálides, conidios y clamidoconidios sugestivos de *Fusarium* spp. (Figura 4B). Entre el cuarto y quinto día, en las placas de agar de Sabouraud con cloranfenicol se observaron colonias blanco-cremosas con reverso incoloro. El examen microscópico con azul de lactofenol mostró abundante producción de macroconidios cilíndricos de tres o cuatro septos, en esporodoquios confluentes, y de microconidios en el micelio aéreo sobre largas monofiálides. Se desarrollaron abundantes clamidosporas globosas, lisas y rugosas, solitarias y en pares. A partir de estas características la cepa se identificó como *F. solani*.

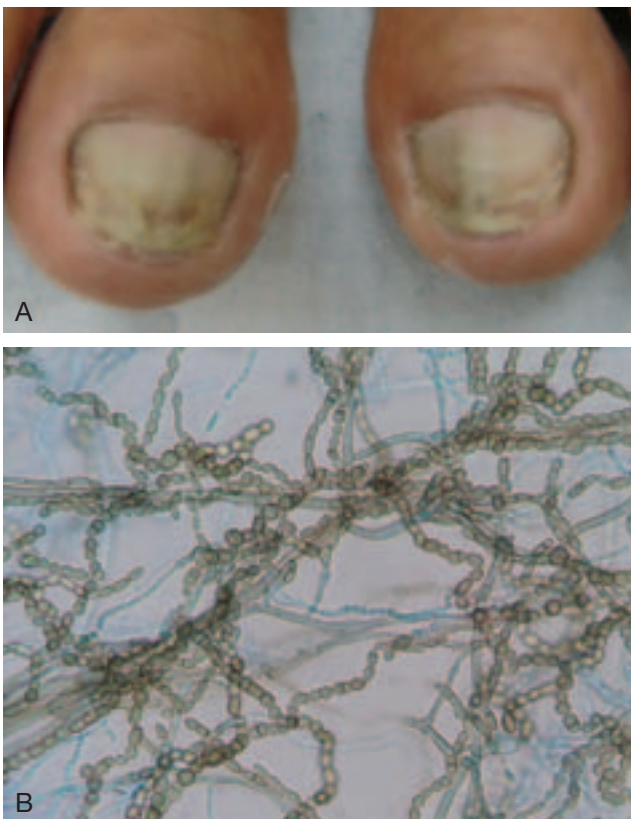


Figura 3. A. Uña del los pies con hiperqueratosis subungueal distal y lateral, y opacificación oscura. B. Aspecto microscópico de *Scytalidium dimidiatum* en azul de lactofenol (x400).

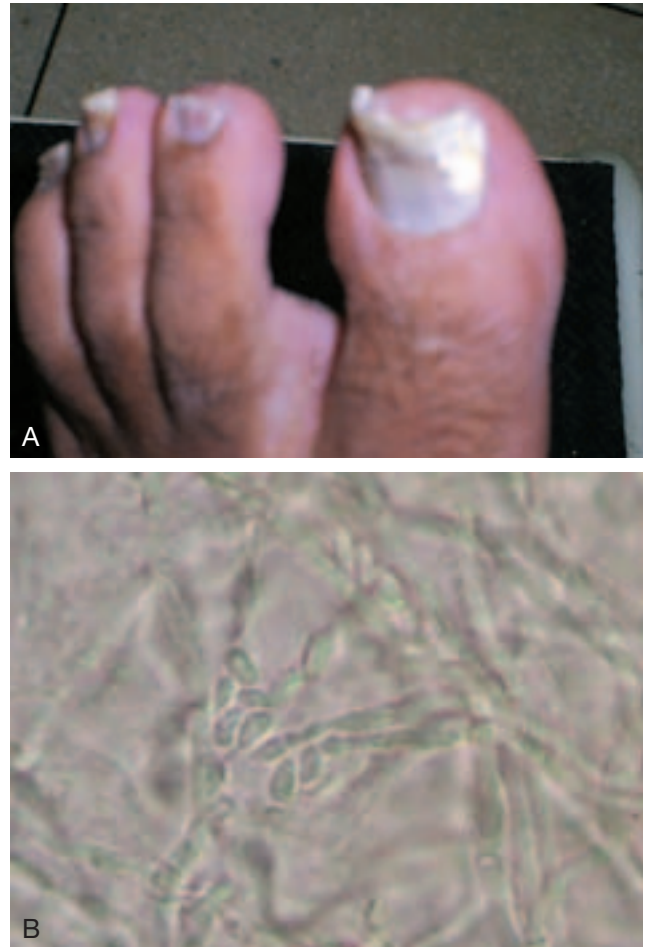


Figura 4. A: uña con hiperqueratosis subungueal distal y lateral con manchas blancas y opacas. B: examen directo con KOH al 30%: se observan estructuras fúngicas reproductivas (x400).

Discusión

La inmunodepresión por el VIH es un factor favorecedor importante para el desarrollo de onicomicosis. En estos pacientes, las onicomicosis no deben ser tratadas como un problema cosmético menor, ya que además de alterar la calidad de vida de los pacientes [13,20,30], pueden ser la puerta de entrada para micosis diseminadas de difícil tratamiento en pacientes inmunocomprometidos [1,14].

En pacientes con el VIH, las onicomicosis son causadas generalmente por dermatofitos y levaduras [6,9,16]. Relatamos cuatro casos de onicomicosis por hongos filamentosos no dermatofitos (Tabla). Los pacientes fueron derivados al estudio micológico después del examen dermatológico. En todos los casos, el examen micológico fue repetido tres veces para la confirmación del diagnóstico.

El primer caso presentó onicomicosis distrófica total, y los otros onicomicosis subungueal distal y lateral. El cuarto caso, además, presentó onicomicosis blanca superficial. Esta división de los tipos de onicomicosis está de acuerdo con lo descrito por Roberts, Evans, y Allen [29].

La capacidad del *A. niger* para causar infección ungueal fue descrita inicialmente por English y después por Roberts [11,28]. *A. niger* puede ser agente etiológico de otitis externa, procesos pulmonares y endoftalmitis en inmunodeprimidos [18,23,26]. Cribier et al. estudiaron fragmentos ungueales de 155 pacientes VIH-positivos y observaron *A. niger* solamente en un caso [6]. Tosti et al. demostraron que en la onicomicosis por *A. niger*, la lúnula

Tabla. Datos clínicos y hallazgos microbiológicos de los cuatro pacientes diagnosticados con onicomiosis por hongos filamentosos no dermatofitos.

	Caso 1	Caso 2	Caso 3	Caso 4
Agente etiológico	<i>Aspergillus niger</i>	<i>Scytalidium hyalinum</i>	<i>Scytalidium dimidiatum</i>	<i>Fusarium solani</i>
Sexo/edad	M/54	F/27	F/48	M/45
Procedencia	Urbana	Urbana	Urbana	Urbana
CD4+ (células/ μ l)	753	483	442	16
Uñas afectadas	Uña mano derecha	Uña pie derecho	Uñas pies derecho e izquierdo	Uñas pies derecho e izquierdo
Aspecto clínico de la uña	Distrofia total, opacificación amarilla y con puntos negros	Hiperqueratosis distal y lateral amarillento	Hiperqueratosis distal y lateral, oscura	Hiperqueratosis distal y lateral con manchas blancas y opacas
Uso previo de antifúngico	No	No	No	No
ED (KOH 30 %)	Positivo	Positivo	Positivo	Positivo
Cultivo en agar de Sabouraud con cloranfenicol y sin cicloheximida (SC)	Positivo	Positivo	Positivo	Positivo
Cultivo en agar de Sabouraud con cloranfenicol y con cicloheximida (SAC)	Negativo	Positivo	Negativo	Negativo

*El estudio micológico fue realizado tres veces en cada caso clínico para la confirmación de los agentes etiológicos.

se presenta oscurecida. Igualmente, en nuestro primer caso, hubo opacificación amarilla de la uña [33].

Especies de *Scytalidium*, diferentes de la mayoría de los hongos ambientales, poseen capacidad de invadir la queratina de la uña [24]. *S. hyalinum* es un hongo hialino que, sin embargo, pertenece al género *Scytalidium* debido a las semejanzas clínicas, morfológicas y antigénicas con *S. dimidiatum*, del cual se diferencia por el color. Además, *S. hyalinum* no se encuentra en el ambiente y su hallazgo significa, en general, infección [19]. Es importante anotar que *S. hyalinum* se desarrolla en agar de Sabouraud con cicloheximida, mientras otros hongos filamentosos no dermatofitos son sensibles a ese antimicótico.

S. dimidiatum posee hifas septadas y pigmentadas, la infección suele adquirirse por el contacto con tierra o material vegetal, no ocurriendo transmisión inter-humana [31]. Además de causar onicomiosis y dermatomiosis en pacientes inmunocompetentes [12], puede causar lesiones diseminadas, como sinusitis, micetomas, linfangitis, o linfadenitis en pacientes inmunodeprimidos [10,21,25]. Tanto *S. hyalinum* como *S. dimidiatum* son capaces de degradar la queratina, no necesitando de uñas previamente dañadas para producir infección.

El caso 3 desarrolló onicomiosis por *S. dimidiatum* en todas las uñas de los pies, y las características clínicas eran semejantes a las descritas por Pontarelli et al. [27].

Especies de *Fusarium*, también degradadoras de queratina, son causa común de onicomiosis en Brasil [4,5,15]. En pacientes inmunodeprimidos, la infección ungueal puede ser la puerta de entrada para una fungemia [3]. Además,

es responsable de dermatomiosis e infecciones sistémicas [8,19]. Generalmente, *F. solani* y *Fusarium oxysporum* comprometen la región proximal de la uña, con presencia de dolor e inflamación periungueal [32]. En el presente caso, el paciente presentaba afectación distal y lateral, además de onicomiosis blanca superficial en las uñas de los pies por *F. solani*. Otro factor interesante fue la observación de estructuras fúngicas reproductivas en el examen directo, siendo el agente etiológico confirmado en cultivo. Ello se explica porque la uña presentaba onicolisis, que propicia la formación de una cavidad que, en contacto con el aire, permite la acumulación de esporas del hongo, produciendo infección. Aspectos semejantes fueron observados por Araújo et al. y Torres-Rodríguez et al. [2,32].

Las infecciones por hongos filamentosos no dermatofitos son comunes en pacientes infectados por el VIH, y requieren de una mayor atención para no considerar a los microorganismos implicados simples contaminantes, evitando el agravamiento de las lesiones y previniendo la invasión de otros sitios. Es importante un diagnóstico preciso, con metodología de estudio correcta, y la publicación de estudios estadísticos, detallando los principales agentes y sus presentaciones clínicas.

Bibliografía

- Ajello L. Phaeohyphomycosis: Definition and Etiology. PAHO Sci Publicatios 1975; 304: 126-130.
- Araújo AJG, Souza MAJ, Bastos OMP, Oliveira JC. Onicomicoses por fungos emergentes: análise clínica, diagnóstico laboratorial e revisão. An Bras Dermatol. 2003; 78: 445-455.
- Arrese JE, Piérard-Franchimont C, Piérard GE. Fatal hyalohyphomycosis following *Fusarium* onychomycosis in an immunocompromised patient. Am J Dermatopathol 1996; 18: 1296-1298.
- Brilhante RSN, Cordeiro RA, Medrano DJA, Rocha MFG, Monteiro AJ, Cavalcante CSP, Meireles TEF, Sidrim JJC. Onychomycosis in Ceará (Northeast Brazil): epidemiological and laboratory aspects. Mem Inst Oswaldo Cruz 2005; 100: 131-135.
- Calado NB, Sousa F Jr, Gomes NO, Cardoso FR, Zaror LC, Milan EP. *Fusarium* nail and skin infection: a report of eight cases from Natal, Brazil. Mycopathologia 2006; 161: 27-31.
- Cribier B, Mena ML, Rey D, et al. Nail changes in patients infected with human immunodeficiency virus: a prospective controlled study. Arch Dermatol 1998; 134: 1216-1220.
- Dahdah MJ, Scher RK. Onychomycosis – An Overview. US Dermatology review (Reference Section) 2006: 1-4.
- Dignani MC, Anaissie E. Human fusariosis. Clin Microbiol Infect 2004; 10: 67-75.
- Dompmartin D, Dompmartin A, Deluol AM, Grosshans E, Coulaud JP. Onychomycosis and AIDS: clinical and laboratory findings in 62 patients. Int J Dermatol 1990; 29: 337-339.
- Dunn JJ, Wolfe MJ, Trachtenberg J, Kriesel JD, Orlandi RR, Carroll KC. Invasive Fungal Sinusitis Caused by *Scytalidium dimidiatum* in a Lung Transplant Recipient. Journal of Clinical Microbiology 2003; 41: 5817-5819.
- English MP. The saprophytic growth of non-keratinophilic fungi on keratinized substrate, and a comparison with keratinophilic fungi. Trans Br Mycol Soc 1965; 48: 219-235.
- Escobar ML, Carmona J. Lesiones ungueales y cutáneas por *Scytalidium dimidiatum* en Medellín (Colombia), 1990-1999. Presentación de 128 casos y revisión del problema del nombre del agente. Iatreia 2000; 13: 140-150.
- Faergemann J, Baran R. Epidemiology, clinical presentation and diagnosis of onychomycosis. Br J Dermatol 2003; 65:1-4.
- Giménia C, Arcese W, Micozzi A, Martino P, Bianco P, Morace G. Onychomycosis as a possible origin of disseminated *Fusarium* spp. infection in a patient with severe aplastic anemia. Clin Infect Dis 1992; 14: 1167.
- Godoy P, Nunes F, Silva V, Tomimori-Yamashita J, Zaror L, Fischman O. Onychomycosis caused by *Fusarium Solani* and *Fusarium Oxysporum* in São Paulo, Brazil. Mycopathologia 2004; 157: 287-290.
- Gupta AK, Taborda P, Taborda V, Gilmour J, Rachlis A, Salit I, Gupta MA, MacDonald Paul, Cooper EA, Summerbell RC. Epidemiology and prevalence of onychomycosis in HIV-positive individuals. Int J Dermatol 2000; 39: 746-753.
- Joseph WS. Adult cases of onychomycosis. Advanced Studies in Medicine 2005; 5: 614-619.
- Lesueur A, Salmon CD, Corlieu P, Ginsburg C, Sicard D. *Aspergillus niger* osteitis of the middle ear in a patient with HIV infection. Presse Med 1997; 26: 1098.
- López-Jodra O, Torres-Rodríguez JM. Especies fúngicas poco comunes responsables de onicomicosis. Rev Iberoam Micol 1999; 16: 11-15.
- Lubeck DP, Patrick DL, McNulty P, Fifer SK, Birnbaum J. Quality of life of persons with onychomycosis. Qual Life Res 1993; 2: 341-348.
- Marriott DJ, Wong KH, Aznar E, Harkness JL, Cooper DA, Muir D. *Scytalidium dimidiatum* and *Lecythophora hoffmannii*: unusual causes of fungal infections in a patient with AIDS. J Clin Microbiol 1997; 35: 2949-2952.
- Michelim L, Atti JL, Panarotto D, Lovatto L, Boniatti MM. Dermatoses em pacientes infectados pelo HIV com a contagem de linfócitos CD4. Revista de Saúde Pública 2004; 38: 758-763.
- Mylonakis E, Barlam TF, Flanigan T, Rich JD. Pulmonary aspergillosis and invasive disease in AIDS: review of 342 cases. Chest 1998; 114: 251-262.
- Oycka CA, Gugnani HC. Keratin degradation by *Scytalidium* species and *Fusarium solani*. Mycoses 1998; 41: 73-76.
- Padin C, Fernandez-Zeppenfeldt G, Yegres F, Richard-Yegres N. *Scytalidium dimidiatum*: hongo oportunista para el hombre y árboles de *Mangifera indica* en Venezuela. Rev Iberoam Micol 2005; 22: 172-173.
- Paula JS, Bryk A Jr, Lauretti Filho A, Romão E. Secondary glaucoma associated with bilateral *Aspergillus niger* endophthalmitis in an HIV-positive patient: case report. Arq Bras Oftalmol 2006; 69: 395-397.
- Pontarelli LN, Hasse J, Galindo C, Coelho MP, Nappi BP, Ivo-Dos-Santos J. Onychomycosis by *Scytalidium dimidiatum*: report of two cases in Santa Catarina, Brazil. Rev Inst Med Trop Sao Paulo 2005; 47: 351-353.
- Roberts DT. Prevalence of dermatophyte onychomycosis in the United Kingdom: results of an omnibus survey. Br J Dermatol 1992; 126: 23-27.
- Roberts DT, Evans EGV, Allen R. Fungal nail disease. London, England: Gower Medical Publishing 1990: 86.
- Scher RK. Onychomycosis is more than a cosmetic problem. Br J Dermatol 1994; 130: 43-15.
- Sutton DA. Coelomycetous fungi in human diseases. A review: clinical entities, pathogenesis, identification and therapy. Rev Iberoam Micol 1999; 16: 171-179.
- Torres-Rodríguez JM, Sellart-Altisent M. Celulitis y onicomicosis proximal de ambos orjejos mayores producida por *Fusarium solani*. Rev Iberoam Micol 2006; 23: 241-244.
- Tosti A, Piraccini BM, Lorenzi S. Onychomycosis caused by nondermatophytic molds: clinical features and response to treatment of 59 cases. J Am Acad Dermatol 2000; 42: 217-224.